


SCAN13

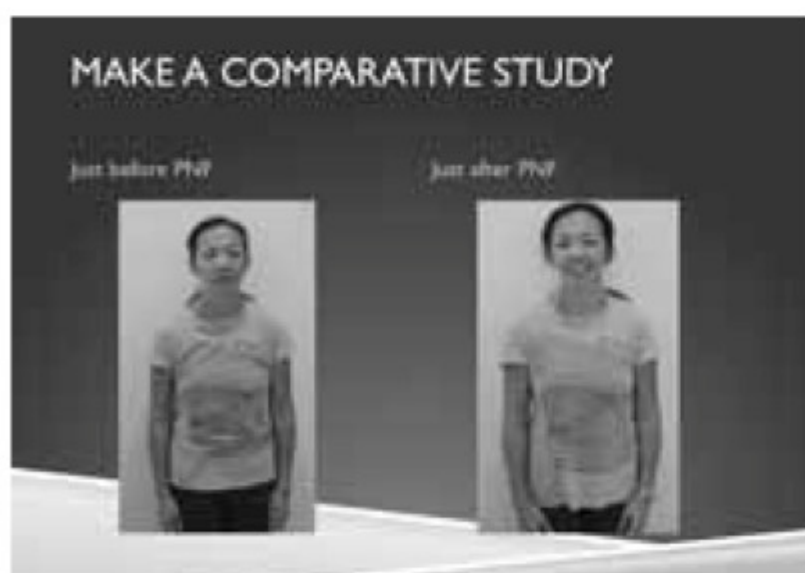13の比較. 前方と側方の運動量が増加している.



顔貌正面観野比較. 左右の時間差は約5分.

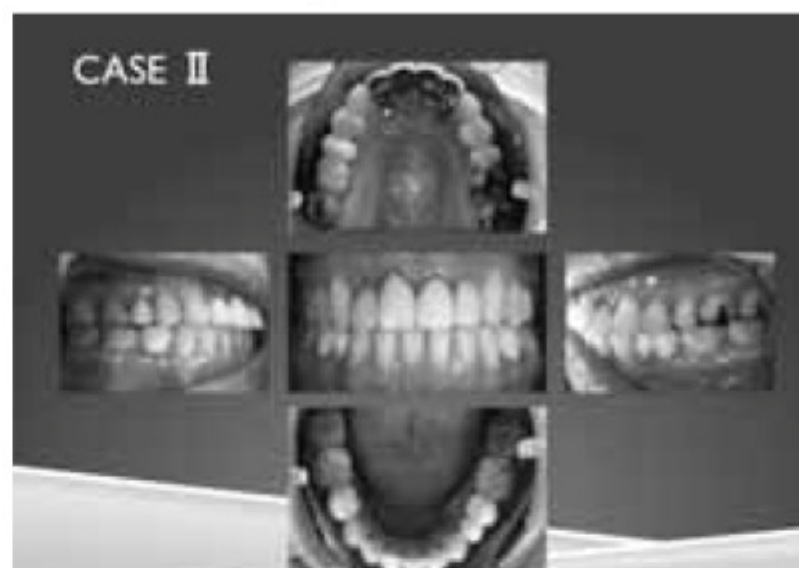

全身の姿勢の比較. 右肩が下がりやや前傾になっていた姿勢の改善が見てとれる.



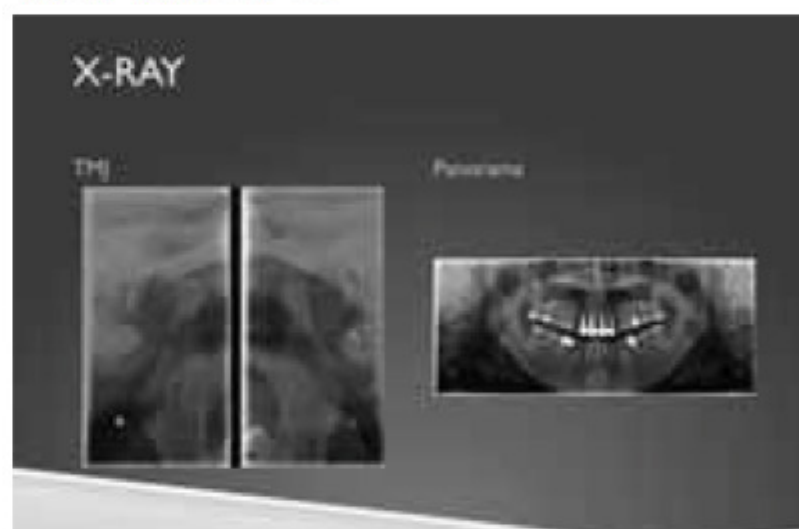症例Ⅱ

続いての症例は, 39歳の女性. 口腔内所見.



X-RAY

TMJとパノラマです. コンダイルの形態左右差が確認できる.



SCAN 2

前のケースと同じくPNF直前直後の比較データで時間差は約5分.

